

# Arthrose coxo-fémorale

Docteur François Prigent

- L'arthrose de hanche ou coxarthrose est la principale cause de douleur articulaire de hanche.
- La coxarthrose primitive est le nom donné à l'arthrose de hanche sans cause décelable.
- La coxarthrose secondaire survient plus précocement, vers 45 ans. Elle est associée à des anomalies morphologiques de la hanche.

L'hyper pression articulaire favorise la coxarthrose. Celle-ci se développe plus fréquemment en cas d'obésité ou en cas de microtraumatismes répétés (sportif). L'hyper pression peut également provenir d'un vice architectural qui induit des pressions réparties anormalement sur le cartilage. Ces malformations peuvent aboutir à une arthrose précoce (dysplasie de hanche).

Le diagnostic est habituellement facile. Il repose sur les données de l'interrogatoire, sur l'examen clinique et sur la lecture de la radiographie de face et de profil.

## DOULEUR et GENE FONCTIONNELLE

\* **La douleur** est de type mécanique. Elle est souvent constante et s'accroît à l'effort. Elle n'augmente pas la nuit et diminue lorsque la mobilisation s'arrête. Elle siège le plus souvent au pli de l'aîne, parfois au niveau de la fesse et irradie volontiers sur la face antérieure de la cuisse jusqu'au genou. Dans certains cas, elle peut siéger seulement au niveau du genou, d'où la nécessité d'examiner la hanche devant toute douleur du genou. Elle apparaît au lever d'une chaise, à la marche et dans les escaliers. Elle est parfois mixte.

\* **La gêne fonctionnelle** : La douleur et la raideur de la hanche entraînent une diminution des déplacements et réduisent le périmètre de marche. La limitation de la flexion est à l'origine d'une gêne à l'accroupissement, une difficulté à se chausser et à se couper les ongles de pied.

A l'inspection, la marche peut se faire avec esquive du côté atteint. La boiterie est fréquente en cas de flexum. On recherche également une amyotrophie quadricipitale et fessière, une attitude vicieuse en flexum ou un aspect de raccourcissement du membre inférieur. L'appui monopodal peut être douloureux et/ou impossible à réaliser ou à maintenir.

La manœuvre du salut coxal a pour but la reproduction de la douleur : le patient est prié de maintenir le membre inférieur tendu à 30° au-dessus du plan du lit pendant 10 à 15 secondes.

Le signe de la clé : le membre inférieur est détendu. La main de l'examineur posée sur la cuisse du patient exécute des mouvements de rotation interne et externe du membre inférieur.

L'exploration de la mobilité passive : il existe une limitation des amplitudes articulaires tout d'abord en rotation interne et en abduction. La flexion est longtemps conservée.

## EVOLUTION

**La coxarthrose commune** est d'évolution lente avec une augmentation progressive de la douleur, de la raideur et de l'atrophie de la cuisse, et enfin un raccourcissement du membre inférieur qui se fixe en attitude vicieuse.

**La coxarthrose destructrice rapide** (CDR) est définie par un pincement de plus de 50 % de l'interligne (ou de 2 mm) en un an. Elle est caractérisée par une douleur de début brutal, très intense, à recrudescence nocturne.

Elle se rencontre préférentiellement chez la femme de 65 ans, volontiers en surpoids, parfois déclenchée par un traumatisme articulaire ou un surmenage physique.

**Formes cliniques :** Coxarthroses secondaires à une anomalie d'architecture (60% des cas)

**Dysplasie supéro-externe :** 40 % des coxarthroses

- Du fait d'une anomalie de l'extrémité supérieure du fémur avec un col trop vertical.
  - Du fait d'une dysplasie du toit du cotyle +++ (insuffisance de couverture du toit du cotyle).
- Les deux anomalies sont souvent associées.

**Protrusion acétabulaire :** 5 % des causes de coxarthrose

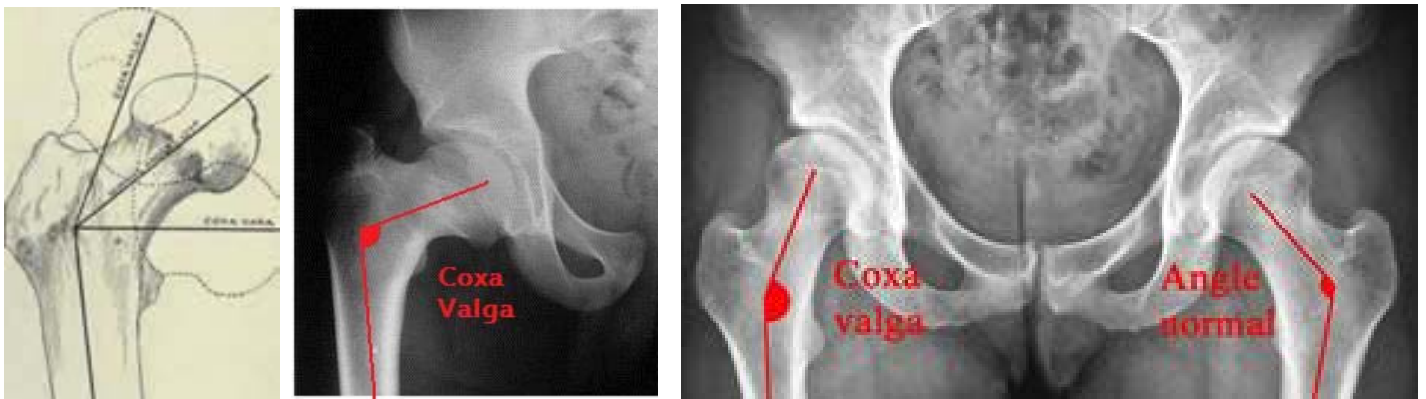
- Déformation du col, trop horizontal (coxa vara) et cotyle trop profond.

**Coxa plana**

- Elle correspond à des séquelles d'ostéochondrite de l'enfance (forme en béret basque).

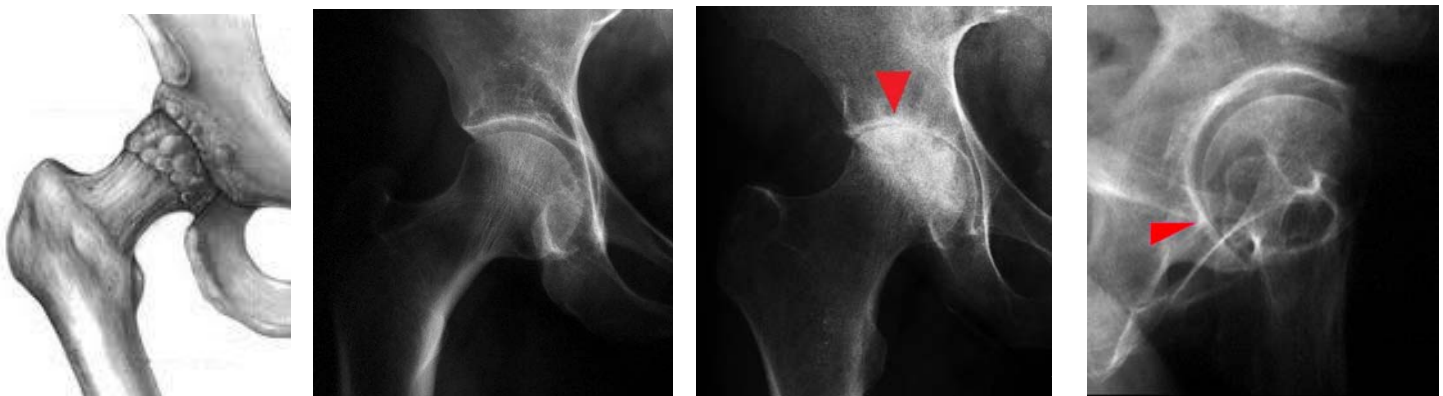**Coxa retorsa**

- Elle correspond à une séquelle d'épiphysiolyse de l'adolescent.



## Radiographie

Radiographie du bassin de face en charge et le faux- profil de Lequesne. Cette incidence est indispensable. En effet, parfois, l'arthrose postérieure n'est mise en évidence que sur le profil. Les principaux signes sont le pincement de l'interligne articulaire, l'ostéophytose marginale, l'ostéosclérose condensante de l'os sous-chondral et les géodes (30 à 40% des cas).



Face : Radio normale

Face : Arthrose apicale

Profil : Arthrose postérieure

## Opération : Quand y penser ?

**« Quand la vie ne vaut plus la peine d'être vécue, malgré un traitement médical bien conduit, il faut penser à l'opération »**