

Appareil locomoteur Les maux de hanche sont le plus souvent en rapport avec une coxarthrose chez l'adulte d'âge mûr et avec une tendinopathie chez le jeune adulte. D'autres étiologies existent et leur méconnaissance retarde le diagnostic.

LES CAUSES MÉCONNUES DE DOULEURS DE HANCHE

Dr Francois Prigent (chirurgien orthopédiste, clinique Saint-Louis, 78300 Poissy. Correspondance : fmc@legeneraliste.fr)

Préoccupation fréquente en médecine générale, « le mal de hanche » relève de multiples mécanismes. L'origine peut être d'origine articulaire, de la banale arthrose à la moins connue lésion du bourrelet chez le jeune sportif. La coxalgie peut aussi être d'origine extra articulaire, de la tendinite du moyen fessier au syndrome du pyramidal. La réussite de tout geste thérapeutique dépend en premier lieu d'un diagnostic précis où **l'examen clinique approfondi occupe une place incontournable. Toute exploration à visée diagnostique débute par des clichés radiologiques standards de hanche (F + P).**

DOULEURS DE HANCHE D'ORIGINE ARTICULAIRE

Quatre éléments constituent l'articulation: le cartilage, l'os, le bourrelet et la synoviale. Deux signes cliniques caractérisent l'origine articulaire des douleurs: **la mobilité de la hanche est limitée et la mobilisation passive de l'articulation induit une douleur dans l'aine.**

Dans ce tableau, le diagnostic d'atteinte du cartilage ou de l'os est souvent facile. Ils seront évoqués en second. Celui de lésion du bourrelet ou de la synoviale est à la fois difficile et important car d'une prise en charge rapide dépend l'avenir d'une hanche jeune.

Lésion du bourrelet (labrum)

Le bourrelet est un anneau fibrocartilagineux qui s'enroule autour du cotyle formant « un véritable joint ». Une lésion entraîne avec le temps une coxarthrose (fig.1). Il n'est pas rare d'observer chez des patients arthrosiques de la cinquantaine, opérés d'une prothèse, une lésion du bourrelet négligée de longue date (1). En pratique; il s'agit d'une douleur isolée, siégeant dans l'aine, accentuée lors des mouvements extrêmes en adduction et rotation interne, chez un patient jeune et sportif (saut de haie).

→ L'examen clinique reproduit la douleur dans l'aine lors de la mobilisation passive de la hanche en flexion/adduction/rotation interne (fig.2). Le diagnostic de lésion du bourrelet est confirmé à l'ar-

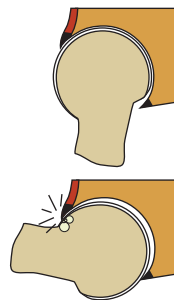


Fig. 1. Conflit par effet tenaille : une augmentation du rayon de courbure de la tête fémorale à sa partie antérieure en pression forcée, il se crée une zone d'hyperpression sur le cartilage antérieur du cotyle.

thro-IRM. En cas de lésion avérée, une suture du bourrelet s'impose sous arthroscopie (2, 3). En conclusion, Il faut rechercher des signes radiologiques de lésion du bourrelet (labrum) (fig.3) chez un adulte jeune et sportif qui se plaint d'une douleur dans l'aine à la flexion/adduction/rotation interne.

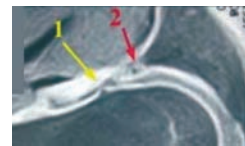


Fig. 3. Arthro-IRM: lésion du bourrelet.

Synoviale : chondromatose

Cette pathologie rare de la synoviale produit **des corps étrangers cartilagineux puis ostéocartilagineux qui se détachent et flottent librement dans l'articulation.** Elle touche plus souvent l'homme que la femme (2/1) dans la tranche d'âge de 30 à 60 ans. Le tableau clinique est lent à s'installer. La maladie évolue, en règle générale, sur 2 ans.

→ La douleur induite est de type mécanique avec blocage et/ou boiterie. Plus le nombre de corps étrangers est important, plus la mobilité articulaire est diminuée.

→ À la radiographie standard, les ostéochondromes sont visibles chez 70% des patients (calcifiés) (fig.4 et 5). Dans 30% des cas, lorsqu'ils sont radio transparent, l'arthroscanner est l'examen de choix.

→ Les difficultés diagnostiques ne doivent pas retarder l'arthroscopie évacuatrice (4) qui est le seul moyen d'éviter la coxarthrose secondaire par conflit mécanique (5).

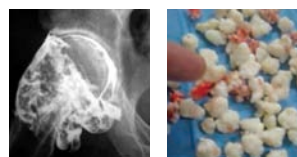

Fig. 4 et 5. Les ostéochondromes calcifiés sont généralement visibles à la radio standard.

Cartilage

L'arthrose est la cause la plus fréquente de douleur de hanche (6). L'autre grande cause d'atteinte cartilagineuse est la coxite rhumatismale (PR) (7). Le diagnostic repose sur l'interrogatoire, sur l'examen clinique et les radios de face et de profil (8). La douleur est de type mécanique. Elle siège le plus souvent au pli de l'aine et irradie sur la face antérieure de la cuisse jusqu'au genou. Les pièges diagnostic sont l'arthrose rapide où l'interface cartilagineuse peut disparaître en six mois (9), ●●●




Fig. 2. Lésion du bourrelet : testing de reproduction (flexion/ adduction/rotation interne).

la coxarthrose postérieure, seulement visible sur le cliché radiographique de profil, et la PR débutant par une mono arthrite de hanche inaugurale où il faut impérativement éliminer une coxite infectieuse (10).

Lésions osseuses

→ **L'ostéonécrose** (11) induit des douleurs dans l'aine, irradiant vers le genou, d'installation progressive. Ces douleurs, isolées au début, sont suivies d'une gêne fonctionnelle qui s'aggrave progressivement. Dans les formes débutantes, le diagnostic est difficile. Au stade I, les radios standards sont normales. Sur l'IRM l'atteinte osseuse est bien visible, limitée en zone apicale (12) (fig.6 et 7).

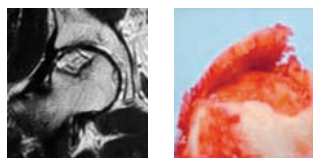


Fig. 6. Ostéonécrose stade 3 : signe de la « coquille d'œuf ». Aspect en coup d'ongle à l'IRM

Fig. 7. Aspect en « coquille d'œuf »

→ Une autre cause d'atteinte osseuse, plus rare, est l'**algodystrophie**. À la différence de l'ostéonécrose (13), son installation est rapide et les douleurs, de type mécanique, sont très vives. En 3 semaines, le patient s'aide d'une canne. Cette impotence contraste avec une mobilité articulaire sub normale. L'IRM fait la différence en montrant un œdème modéré de la tête fémorale qui diffuse vers le col (12) (fig.8).

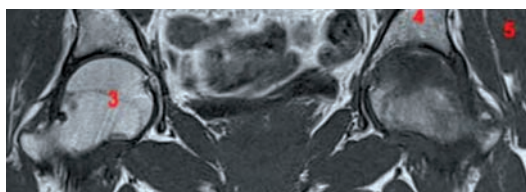


Fig. 8. Algodystrophie de la tête fémorale gauche (œdème diffus à l'IRM).

→ Le traitement repose, dans les deux cas, sur une mise en décharge du membre inférieur associée à un traitement général : AINS, antalgiques. Cette gestion de la douleur est, en soi, le traitement de fond de l'algodystrophie. A l'opposé, pour l'ostéonécrose, une prise en charge chirurgicale est très vite discutée (du forage osseux +/- autogreffe à la prothèse totale).

DOULEURS DE HANCHE D'ORIGINE EXTRA-ARTICULAIRE

Quatre origines peuvent être évoquées. Les plus fréquentes sont les douleurs d'origine tendineuse et les douleurs d'origine nerveuse. Viennent en suite les douleurs musculaires et les hernies digestives douloureuses.

→ Cliniquement les douleurs de hanche d'origine extra articulaire s'accompagnent d'une bonne mobilité de la hanche. Aucune douleur n'est déclenchée par la mobilisation passive.

Dans ce tableau, le diagnostic de tendinite ou de cruralgie est souvent facile. Celui de syndrome du pyramidal chez un sportif ou de névralgie projetée dans l'aine chez un patient qui souffre du dos (syndrome de Maigne) est plus difficile. Il est toutefois important de savoir les évoquer chez des patients qui souffrent

depuis longtemps sans réponse diagnostique.

Douleurs d'origines nerveuses

Les douleurs projetées d'origine nerveuses correspondent aux métamères L3-L4 pour les cruralgies et L5-S1 pour la sciatique. Ces douleurs sont bien connues. Plus difficile est le diagnostic du syndrome de Maigne : T12-L1-L2.

→ **Syndrome de Maigne** (14). Les névralgies projetées à partir de la charnière dorso-lombaire T12-L1-L2 (syndrome de Maigne) se localisent (15) soit au niveau lombaire (89%) soit dans l'aine (3%) ou en regard du grand trochanter, sur le bord externe de la hanche (5%) (fig.9). Le diagnostic en est difficile chez des patients qui ne présentent que peu ou pas de douleurs au niveau de la charnière dorso-lombaire.

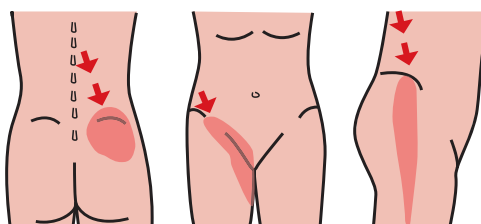


Fig. 9. Syndrome de Maigne : localisation des douleurs projetées

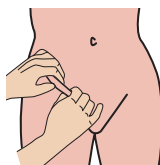


Fig. 10. Le « pincé-roulé » révèle la cellulalgie.

→ Le signe clinique essentiel est une cellulalgie localisée que révélera la manœuvre du pincé-roulé dans une zone précise de la partie inférieure de l'abdomen ou de la partie supéro-interne de la cuisse (16) (fig.10).

→ Le traitement de choix est la manipulation vertébrale du segment thoraco-lombaire responsable.

Atteintes aponévrotiques et tendineuses

Il s'agit soit d'un accrochage d'une aponévrose sur un relief osseux, soit d'une tendinite par inflammation du tendon. Le syndrome du pyramidal sera évoqué à part (conflit du nerf sciatique avec le muscle).

→ **Les ressauts de hanche** sont au nombre de deux (17).

Observés lors de certains mouvements actifs, ils sont en règle générale peu ou pas douloureux (fig.11).

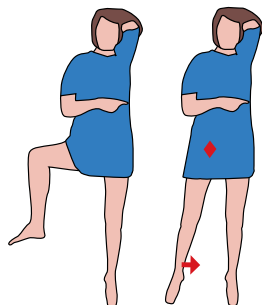


Fig. 11. Reproduction du ressaut : le décliv se produit quand le patient passe sa jambe de flexion de hanche-abduction-rotation externe au mouvement d'extension-rotation interne.

■ **Le ressaut externe** correspond à l'accrochage de la bandelette ilio-tibiale sur le grand trochanter lors du passage actif de la position neutre à la position « hanchée » (statues grecques).

■ **Le ressaut antérieur**, plus rare, est dû au passage difficile de l'aponévrose postérieure du psoas sur l'éminence ilio-pectinée en avant du bassin. Il est perçu lors du

POUR EN SAVOIR PLUS

www.hanche.org
Site réalisé par le Dr Prigent.

BIBLIOGRAPHIE

- Ganz R, Leunig M, Leunig-Ganz K, Harris WH. The etiology of osteoarthritis of the hip an integrated mechanical concept. *Clin Orthop* 2008; 466:264-72.
- Philippon MJ, Briggs K K, Yen YM, Koppersmith DA. Outcomes following hip arthroscopy for femoroacetabular impingement with associated chondrolabral dysfunction. *J Bone Joint Surg [Br]* 2009; 91-B:16-23.
- Beck M, Leunig M, Parvizi J. et al. Anterior femoroacetabular impingement. Midterm results of surgical treatment. *Clin Orthop* 2004; 418:67-73.
- Combe B, Krause E, Dossa J, Sany J. Intérêt de la synovectomie sous arthroscopie dans le traitement des synovites persistantes des rhumatismes inflammatoires chroniques. *Rev Rhum* 1987;54:633-6. 1987;73(Suppl 2):122-5.
- Locker B, Hulet C. Synovectomie arthroscopique : technique. In: Société française d'arthroscopie. *Arthroscopie*. Paris: Elsevier; 1999. p. 231-4.
- Richard S, Vignon E. Coxarthrose. *La revue du praticien* 1999; 49.5-12.
- Lequesne M. Coxopathies chroniques de l'adulte: diagnostic et traitement. *Encyclopédie médico-chirurgicale*14-308-A-10.
- Guillemin F, Saraux A, Guggenbuhl P, Roux CH, Fardellone P, Le Bihan E et al. Prevalence of rheumatoid arthritis in France: 2001. *Ann Rhum Dis*. 2005; 64:1427-30.9.
- Lequesne M, De Seze S, Amouroux J. La coxarthrose destructive rapide. *Rev Rhum Mal Osteoartic* 1970; 37: 721.

passage actif de la flexion-abduction de hanche à l'extension-adduction.

Ces phénomènes de ressaut externe ou antérieur sont habituellement bien connus du patient et ne nécessitent, le plus souvent, aucun traitement. En cas de gêne avérée des séances d'étirements peuvent être prescrites. En complément, une infiltration est parfois discutée.

Les tendinites

Elles sont à l'origine de plus de la moitié des douleurs extra articulaires de hanche (18). Ces douleurs sont avivées par la palpation tendineuse et reproduites, lors des mouvements contrariés, quand le tendon est mis en tension. L'examen clinique ne retrouve pas de limitation articulaire et la radio est normale.

→ Tendinite du moyen fessier.

Les douleurs sont sus-trochantériennes (fig.12), de type mécanique, accentuées à la marche et dans les escaliers. Elles sont avivées par la palpation du sommet du grand trochanter et exacerbées par l'abduction contrariée de hanche.




Fig.12. Localisation de la douleur dans la tendinite du grand fessier.

→ Tendinobursite du psoas iliaque.

Les douleurs sont inguino-crurales antérieures accentuées par la mise en tension du psoas lors de la flexion active contrariée de hanche, au-delà de 90° (fig.13). Le patient prend volontiers sa cuisse pour s'aider à monter en voiture.

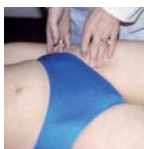

Fig.13. Tendinite du psoas : le point gâchette est situé à 2 cm en-dessous du ligament inguinal et à 2 doigts en dehors de l'artère fémorale.

→ Tendinopathie des adducteurs. La tendinite des adducteurs est un des éléments de la pubalgie du sportif. Les douleurs siègent à la face interne de la cuisse, à la palpation des insertions pubiennes de l'un ou de plusieurs des cinq muscles adducteurs de la hanche (grand, long et court adducteur, droit interne et pectiné). Elles sont induites par l'adduction contrariée et/ou lors de certains mouvements (fig.14) :

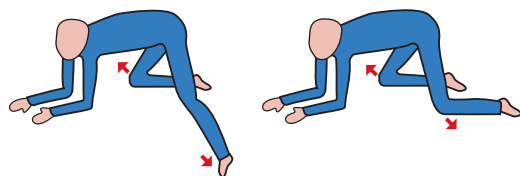


Fig.14. Mouvement douloureux de la tendinopathie des adducteurs.

→ La prise en charge des tendinites débute systématiquement par une période de repos associée à une correction des technopathies. Dès que la douleur s'atténue le relai est pris par des traitements locaux, froid, ondes de choc, ionisation, MTP, contracté-relâché, mésothérapie associés à des traitements généraux : AINS, antalgiques. Ces traitements sont entourés d'éti-

rements ciblés sur un muscle chaud. Si ce traitement est inefficace, une infiltration peut être proposée en zone d'insertion tendineuse. Ce geste est volontiers réalisé de première intention pour les tendinites du moyen fessier. Lors de la reprise de la vie active il faut garder à l'esprit qu'un muscle agoniste fonctionne en équilibre harmonieux avec son antagoniste et que le volume d'un tendon et sa surface d'insertion sont propres à chacun. Une surcharge entraîne une tendinite.

Syndrome du Pyramidal

C'est une douleur profonde de la fesse qui irradie à la face postérieure de la cuisse sans participation lombaire (« fessalgie ») (19) (fig.15). Cette sciatique tronquée, qui ne déborde pas la partie haute de la fesse, est induite par la compression du nerf sciatique par le muscle pyramidal.

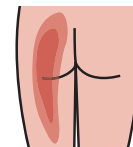


Fig.15. Douleur du syndrome du pyramidal.

Ce conflit peut être du à un traumatisme musculaire (chute) ou à une particularité anatomique du nerf sciatique (20%) qui passe en partie ou totalement à travers le muscle pyramidal (fig.16). Les douleurs sont déclenchées par les marches de longue durée et la position assise prolongée. La course à pied ainsi que la bicyclette peuvent être des facteurs favorisants.

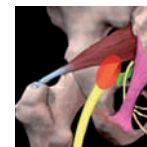

Fig.16. Compression (en rouge) du nerf sciatique (en jaune) dans le canal sous-pyramidal (forme anatomique).

Avec le repos sportif total et la correction des technopathies, le traitement repose essentiellement sur les techniques d'étirement. En complément, en cas de douleur récalcitrante, une infiltration locale peut être discutée (20). Le traitement chirurgical est exceptionnel.

Origines musculaires et digestives

Les myalgies localisées à la hanche sont habituellement de diagnostic facile. A l'examen clinique ces douleurs sont avivées par la palpation appuyée et accentuées par la mise en tension du muscle. Il n'existe pas de limitation articulaire. Une fois le diagnostic établi, le traitement repose sur une période de repos habituellement suivie de massages et d'étirements. Les hernies inguinale et crurale peuvent induire des douleurs dans l'aîne. L'échographie confirme le diagnostic.

CONCLUSION

La réussite de tout geste thérapeutique dépend en premier lieu d'un diagnostic précis. Devant une douleur antérieure d'origine inconnue il faut savoir évoquer une lésion du bourrelet, une rare chondromatose, une tendinite du psoas voir un syndrome de Maigne. Une douleur externe peut relever d'une tendinite du moyen fessier, d'un ressaut externe ou d'une névralgie dorsolombaire projetée. Devant une « fessalgie », de diagnostic difficile, on recherchera un syndrome du pyramidal. La hanche reste une articulation bien gardée où chaque élément a son rôle et ses faiblesses. ♦

BIBLIOGRAPHIE (SUITE)

- HAS (2007). Polyarthrite rhumatoïde : aspects thérapeutiques hors médicaments et chirurgie - aspects médico-sociaux et organisationnels; HAS/Service des recommandations professionnelles - Service évaluation médico-économique et santé publique / Mars 2007, PDF, 264 pages.
- Ficat P, Arlet J, Pujol P, Vidal R. Traumatisme, dystrophie réflexe et ostéonécrose de la tête fémorale. *Ann Chir.*, 25 :911, 1971.
- Malghem J, Van de Berg B, Maldague B. Suspicion de nécrose ou d'algodystrophie de la tête fémorale : les réponses du radiologue. « Évaluation de l'imagerie de l'appareil moteur », sous la direction de M. Lequesne et G. Morvan. Sauramps médical ed. Montpellier, 1994, 107-120.
- Arlet J. Histopathologie comparée de la nécrose de la tête fémorale et de l'algodystrophie sympathique réflexe de la hanche. *Rhumatologie*, 10, XXXI: 377-378, 1979.
- Maigne R. Sémiologie des dérangements intervertébraux mineurs. *Ann. Med. Phys.* 1972. 15, 277-289.
- Maigne R. Le syndrome de la charnière dorso-lombaire. Lombalgies basses, douleurs pseudo-viscérales, pseudo-douleurs de hanche, pseudo-tendinite des adducteurs. *Sem. Hôp. Paris* 1981, 57, 11-12, 545-554.
- Maigne J.Y., Lazareth J.P., Guérin-Surville H., Maigne R. The lateral cutaneous branches of the dorsal rami of the thoraco lumbar junction. An anatomical study on 37 dissections. *Surg. Radiol. Anat.* 1986, 8, 251-256.
- Kouvalchouk JF. Les ressauts de hanche. *Lettre Med Reeduc*, 2000, n° 55, 34-36.
- Kouvalchouk JF. Tendinopathies de hanche. *Encycl Med Chir Appareil Locomoteur*, 2003, n° FASC 14320 C15- 7.
- Kouvalchouk JF ; De Mondenard JP. Une cause de sciatique tronquée : le syndrome du pyramidal. *Rev.Med.Orthop.*, 1998, 51, 26-30.
- Kouvalchouk JF ; Bonnet JM ; De Mondenard JP. Le syndrome du pyramidal. *Rev.Med.Orthop Réparatrice Appareil Moteur*, 1996, vol. 82, 7., 647-657.